PENATALAKSANAAN FISIOTERAPI PADA PENYAKIT PARU OBSTRUKSI KRONIK DI RSKP RESPIRA YOGYAKARTA

Diajukan Guna Melengkapi Tugas dan Memenuhi Syarat-syarat Untuk Menyelesaikan Program Pendidikan Diploma III Fisioterapi

Disusun oleh:

DYAH USWATUN HASANAH

J100130010

PROGRAM STUDI DIPLOMA III FISIOTERAPI

FAKULTAS ILMU KESEHATAN

UNIVERSITAS MUHAMMADIYAH SURAKARTA

2016

HALAMAN PERSETUJUAN

PENATALAKSANAAN FISIOTERAPI PADA
PENYAKIT PARU OBSTRUKSI KRONIK DI RSKP RESPIRA YOGYAKARTA

PUBLIKASI ILMIAH

Oleh:

DYAH USWATUN HASANAH
J100130010

Telah diperiksa dan disetujui untuk diuji oleh:

Dosen Pembimbing

Isnaini Herawati, S.Fis, S.Pd, MSc.

HALAMAN PENGESAHAN

PENATALAKSANAAN FISIOTERAPI PADA PENYAKIT PARU OBSTRUKSI KRONIK DI RSKP RESPIRA YOGYAKARTA

OLEH

DYAH USWATUN HASANAH

J100130010

Telah dipertahankan di depan Dewan Penguji
Fakultas Ilmu Kesehatan
Universitas Muhammadiyah Surakarta
Pada hari Kamis, 14 Juli 2016 dan dinyatakan telah memenuhi syarat

Dewan Penguji:

1. **Isnaini Herawati, S.Fis.,S.Pd, MSc** ( )
   (Ketua Dosen Penguji)
2. **Wahyuni, S.Fis.,M.Kes** ( )
   (Anggota I Dewan Penguji)
3. **Sugiono, S.Fis.,M.H (Kes)** ( )
   (Anggota II Dewan Penguji)

Dekan,

(Dr.Suwaji, M.Kes)
NIK 195311231983031002

PERNYATAAN

Dengan ini saya menyatakan bahwa dalam Naskah Publikasi ini tidak terdapat karya yang pernah diajukan untuk memperoleh gelar kesarjanaan di suatu perguruan tinggi dan sepanjang pengetahuan saya juga tidak terdapat karya atau pendapat yang pernah ditulis atau diterbitkan orang lain, kecuali secara tertulis diacu dalam naskah dan disebutkan dalam daftar pustaka.

Apabila kelak terbukti ada ketidakbenaran dalam pernyataan saya di atas, maka akan saya pertanggungjawabkan sepenuhnya.

Surakarta, 14 Juli 2016

Yang Menyatakan

DYAH USWATUN HASANAH

J 100130010

ABSTRAK

PENATALAKSAAN FISIOTERAPI PADA KASUS PENYAKIT PARU OBSTRUKSI KRONIK (PPOK) DI RSKP RESPIRA YOGYAKARTA

Latar Belakang:
Penyakit Paru Obstruksi Kronik (PPOK) atau *Chronic Obstructive Pulmonary Disease* (COPD) adalah suatu penyumbatan menetap pada saluran pernapasan yang disebabkan oleh emfisema dan bronkitis kronis. Menurut *American College of Chest Physicians /American Society,* (2015) ”PPOK didefinisikan sebagai kelompok penyakit paru yang ditandai dengan perlambatan aliran udara yang bersifat menetap” (Irianto,2014).

Tujuan : :
Mengetahui manfaat Nebulizer, Chest terapi, dan mobilisasi sangkar thorak untuk menurunkan sesak napas, mengeluarkan sputum, dan meningkatkan eksapansi thorak pada penderita PPOK

Hasil :
Setelah dilakukan terapi selama 6 kali, didapatkan hasil derajat sesak napas T1 : 5 menjadi T4 : 2, selisih ekspansi sangkar thoraks dari Axilla pada T1 : 2 cm menjadi T4 : 3 cm, dari intercostalis IV pada T1 : 3 cm menjadi T4 : 3,5 cm, dari procesus xypoideus pada T1 : 2 cm menjadi T4 : 3,5 cm. hasil letak sputum pada T1 : sputum terletak pada lobus atas paru kanan dan kiri bagian anterior dan pada lobus bawah paru kanan bagian posterior dan pada T4: letak sputum masih sama seperti pada T1 namun suara ronchi yang dihasilkan semakin berkurang dan hampir menghilang.

Kesimpulan:
Pemberian Nebulizer, *Chest theraphy* dan Mobilisasi sangkar thorakdapat mengurangi sesak napas, meningkatkan ekspansi sangkar thoraks, dan mengurangi sputum pada penderitaPPOK.

Kata kunci :
PPOK, Nebulizer, *Chest theraphy* , dan Mobilisasi sangkar thorak

ABSTRACT

Background;
Chronic Obstructive Pulmonary Disease (COPD) is a permanent blockage of the respiratory tract caused by emphysema and chronic bronchitis. According to the American College of Chest Physicians / American Society, (2015) "COPD is defined as a group of lung diseases characterized by slowing the flow of air that is settled" (Irianto, 2014).

Objective;
Knowing the benefits of Nebulizer, Chest of therapy, and the mobilization of the thoracic cage to reduce breathlessness, sputum issued, and increase thoracic Expansion was driven in patients with COPD
Results;
After treatment for 6 times, showed the degree of breathlessness T1: 5 to T4: 2, margin expansion cage thorax from the axilla in T1: 2 cm into T4: 3 cm, of intercostalis IV on T1: 3 cm into T4: 3, 5 cm, of procesus xypoideus at T1: 2 cm into T4: 3.5 cm. T1 layout results sputum: sputum is located in the upper lobes of the right lung and the left anterior portion and the lower lobe of the right lung and the posterior part of the T4: sputum layout is still the same as in T1 but the sound produced Ronchi diminishing and virtually disappeared
Conclusion;
Award Nebulizer, Chest therapy and mobilization of the thoracic cage can reduce breathlessness, increase the expansion of the thoracic cage, and reducing sputum in COPD patients.
Keyword;
COPD, Nebulizer, Chest therapy, and the mobilization of the thoracic cage

1. Pendahuluan

1.1 Latar Belakang

Penyakit Paru Obstruksi Kronik (PPOK) atau *Chronic Obstructive Pulmonary Disease* (COPD) adalah suatu penyumbatan menetap pada saluran pernapasan yang disebabkan oleh emfisema dan bronkitis kronis. Menurut *American College of Chest Physicians /American Society,* (2015) ”PPOK didefinisikan sebagai kelompok penyakit paru yang ditandai dengan perlambatan aliran udara yang bersifat menetap” (Irianto,2014).

Suatu kasus Obstruksi aliran udara ekspirasi dapat digolongkan sebagai PPOK jika obstruksi aliran udara tersebut cenderung progresif. Masalah utama yang menyebabkan terhambatnya arus udara tersebut bisa terletak pada saluran pernapasan (Bronkitis kronik) maupun pada parenkim paru (Emfisema). Kedua penyakit dapat dimasukkan ke dalam kelompok PPOK jika keparahan penyakitnya telah berlanjut dan obstruksinya bersifat progresif (Darmanto,2009).

1.2 Rumusan Masalah

Apakah ada pengaruh penatalaksanaan Fisioterapi dengan modalitas :

1.1.1 Nebulizer dan Diaphragmatik breathing dapat Menurunkan derajat sesak napas

1.1.2 Batu efektif dapat Mengeluarkan sputum

1.1.3 Mobilisasi sangkar thoraks dapat Meningkatkan ekspansi thorak

1.1.4 Chest theraphy dapat meningkatkan ADLpada penderita PPOK

1.2 Tujuan Penulisan

1.2.1 Tujuan Umum

Memenuhi syarat akademik guna menyelesaikan program studi D III prodi Fisioterapi.

1.2.2 Tujuan Khusus

Mengetahui manfaat Nebulizer, Chest terapi dan Mobilisasi sangkar thorak untuk menurunkan sesak napas, mengeluarkan sputum, meningkatkan eksapansi thorak, dan meningkatkan ADL pada penderita PPOK.

1.3 ManfaatPenulisan

Manfaat yang dapat diambil dalam penulisan karya tulis ilmiah ini antara lain:

1.3.1 Bagi penulis

Manfaat bagi penulis adalah sebagai penambah pemahaman dan ilmu pengetahuan dalam menjalankan proses fisioterapi pada kasus PPOK

1.3.2 Bagi Institusi

Manfaat bagi institusi adalah sebagai referensi tambahan dalam menjalankan proses fisioterapi pada kasus PPOK

1.3.3 Bagi Fisioterapi

Manfaat bagi Fisioterapis menerapkan modalitas fisioterapi yang tepat kepada penderita PPOK.

1.3.4 Bagi Masyarakat

Menyebarluaskan kepada masyarakat tentang peran fisioterapi terhadap penderita PPOK sehingga dapat mecegah keluhan atau berbagai masalah lebih lanjut yang akan muncul dikemudian hari karena keterbatasan informasi dan pengetahuan tentang PPOK.

2. Tinjauan Pustaka

2.1 Definisi

Penyakit Paru Obstruksi Kronik (PPOK) adalah suatu penyakit yang ditandai oleh limitasi saluran napas yang tidak sepenuhnya reversibel. Limitasi saluran napas umumnya bersifat progresif dan berhubungan dengan respons inflamasi. Umumnya, limitasi saluran napas yang terjadi pada PPOK disebabkan oleh campuran antara penyakit saluran napas kecil (*Obstructive bronchiolitis*) dan desruksi parenkim (Emfisema) (Francis,2008).

2.2 Tanda dan Gejala

Tanda dan Gejala PPOK meliputi : Penurunan kemampuan fisik atau pekerjaan yang cukup berat. Keadaan ini terjadi karena penurunan cadangan paru, Batuk produktif akibat stimulasi refleks batuk oleh mukus, Dispnea pada aktifitas ringan, Infeksi saluran napas yang sering terjadi, Hipoksemia intermiten atau kontinue, Hasil tes faal paru menunjukan kelainan yang nyata,serta Deformitas perubahan toraks.

2.3 Komplikasi

Menurut Somantri (2008) komplikasi yang timbul pada pasien PPOK adalah

2.3.1 Hipoximia

Hipoximia didefinisikan sebagai penurunan nilai PaO2 kurang dari 55 mmHg, dengan nilai saturasi Oksigen <85%. Pada awalnya klien akan mengalami perubahan penurunan konsentrasi, dan pelupa. Pada tahap selanjutnya timbul cyanosis.

2.3.2 Asidosis Respiratory

Timbul berdasarkan peningkatan nilai PaCO2 (hiperkapnia). Gejala yang muncul antara lain: nyeri kepala, fatique, lethargi, dizzines, tachipnea.

2.3.3 Infeksi Respiratori

Infeksi pernapasan akut disebabkan karena peningkatan produksi mukus, peningkatan otot polos bronchial, dan edema mukosa. Terbatasnya aliran udara akan meningkatkan kerja nafas dan timbulnya dyspnea.

3. PROSES FISIOTERAPI

1.1 Keterangan Umum Penderita

Pasien bernama Tn. K, umur 54 tahun, riwayat penyakit sekarang adalah Pada tanggal 17 Agustus 2015 Pasien mengeluh sesak napas. Disertai batuk dan dahak sulit keluar dan tidak disertai darah, sesak napas beliau kambuh atau meningkat saat selesai melakukan pekerjaan sebagai penjual makanan angkringan diamana lingkungan pasien kebanyakan seorang perokok, dan status pasien sebagai perokok pasif. Pasien berobat di RS.Respira Bantul Yogyakarta pada tanggal 21 agustus 2015. Pasien kontrol jika sesak napasnya kambuh, Pada tanggal 23 januari 2016 Pasien kontrol dengan keluhan yang sama.

1.2 Pemeriksaan Fisioterapi

Pemeriksaan vital sign, pmeriksaan IPPA, pemeriksaan ekspansi thorak, pemeriksaan sesak napas, pemeriksaan nyeri, pemeriksaan spirometri, pemeriksaan kognitif, pemeriksaan kemampuan fungsional.

1.3 Problematik Fisioterapi

Impairment: adanya Ronchi dan wheezing, sesak napas, penurunan ekspansi thoraks, f*unctional Limitation*: tidur pasien mengalami gangguan saat posisi terlentang, d*isability*: pasien belum mampu bekerja kembali saat sesak napasnya kambuh.

1.4 Penatalaksanaan Fisioterapi

Nebulizer, mobilisasi sangkar thorak, diaphragmatig breathing, batuk efektif.

4. HASIL DAN PEMBAHASAN

4.1 Hasil

4.1.1 Pemeriksaan Nyeri

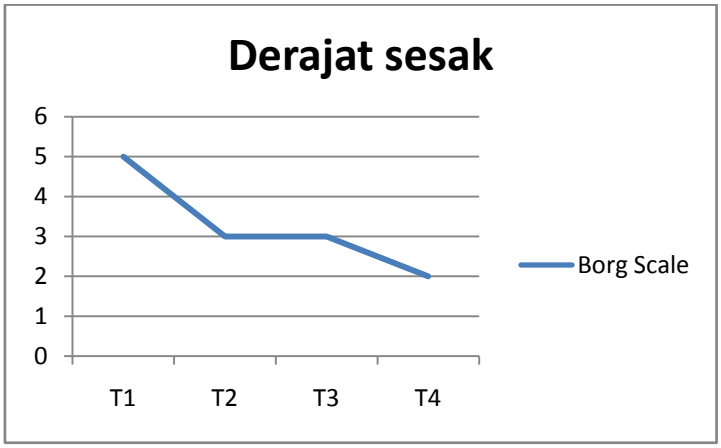

4.1.2 Ekspansi Sangkar Thoraks

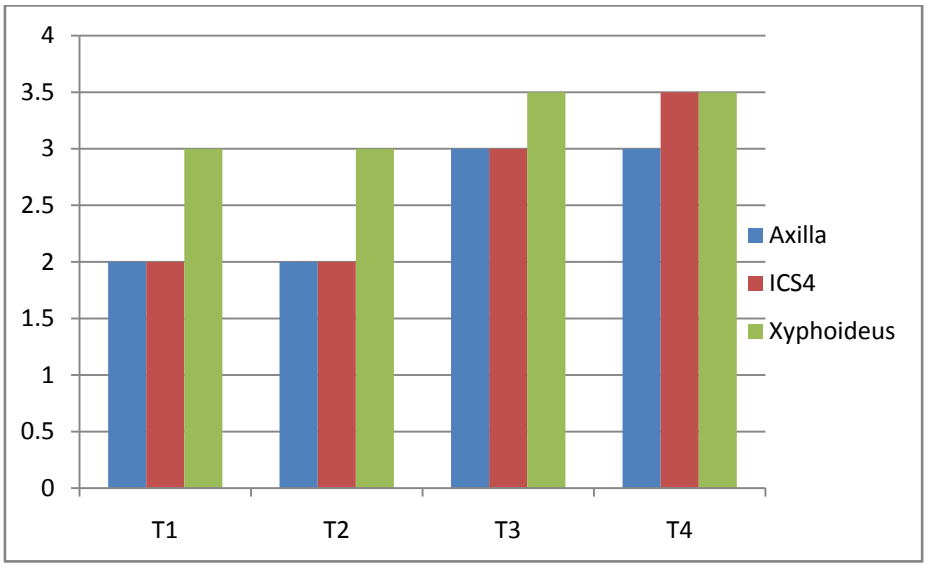

.4.1.3 Sputum

Terapi	Hasil Auskultasi
1	Terdengar suara Ronchi +++ pada lobus atas paru kanan kiri bagian anterior dan lobus bawah paru kanan bagian posterior
2	Suara Ronchi ++, masih terdengar pada lobus yang sama seperti T1
3	Suara Ronchi +, masih terdengar pada lobus yang sama seperti T1
4	Suara Ronchi +, masih terdengar pada lobus yang sama seperti T1

4.2 Pembahasan

4.2.1 Penurunan derajat sesak napas

Terdapat penurunan sesak yang dialami pasien setelah melakukan 4 kali tindakan fisioterapi. Dilihat dari borg scale pada terapi pertama yaitu dengan nilai 5 dengan penjelasan sesak yang dirasakan pasien adalah sesak yang sangat berat dan pada terapi terakhir dengan nilai 2 dengan penjelasan sesak yang dirasakan pasien adalah sesak ringan yang ringan

Teknik breathing exercise dapat mengurangi sesak napas karena dapat meningkatkan volume paru, meningkatkan dan retribusi ventilasi, mempertahankan alveolus agar tetap berkembang, meningkatkan oksigenasi, membantu membersihkan sekresi mukosa, mobilitas sangkar thorak, meningkatkan kekuatan daya tahan serta efisiensi dari otot – otot pernapasan sehingga paru – paru dapat bekerja secara maksimal dan sesak napas berkurang (Tirta, 2011).

Selain itu modalitas yang diberikan adalah Nebulizer. Suatu alat pengobatan dengan cara pemberian obat – obatan dengan

penghirupan, setelah obat – obatan terlebih dahulu dipecahkan menjadi partikel – partikel yang lebih kecil melalui aerosol atau humidifikasi. Jet nebulizer terdiri dari dua bagian yaitu kompresor yang menghasilkan tekanan dan botol untuk tempat obat.

4.2.2 Peningkatan Eksapnsi Thotaks

Dari grafik dapat dilihat adanya peningkatan sangkar thorak pasien setelah menjalani terapi sebanyak 4 kali yang diukur dengan metter line dengan titik patokan yaitu lingkar axilla, ics4, dan xypoideus dengan pemberian modalitas fisioterapi yaitu Breathing exeercise dan mobilisasi sangkar thorak

Exercise yang didesain untuk melatih otot – otot pernapasan dan mengembalikan distribusi ventilasi, membantu mengurangi kerja otot pernapasan dan membenarkan pertukaran gas serta oksigen menurun (Norpiandi,2011). Selain itu, Latihan yang diberikan terapis berupa mobilisasi sangkar thorak dapat meningkatkan volume inhalasi dan membantu meningkatkan aliran udara masuk melalui saluran ventilasi colateral. Latihan sangkar thorak yang dilakukan seacara verbal dan stimulasi taktil, penguluran secara cepat dan ditambah tahanan yang diberikan melalui tangan terapis dengan mengambil keuntungan memanjangnya ketegangan secara optimal pada oto otot inspirasi sehingga dapat memperbaiki inspirasi maksimal (Suseno,2011).

4.2.3 Penurunan Sputum / mukus

Ronchi merupakan jenis suara yang bersifat kontiniu, pitch rendah, mirip seperti wheeze. Tetapi dalam ronchi jalan udara lebih besar, atau sering disebut coarse ratling sound. Suara ini menunjukan halangan pada saluran udara yang lebih besar oleh sekresi atau sering disebut terjadinya penumpukan sputum, Dengan melihat tabel diatas dapat disimpulkan bahwa *coughing*

exercise dapat membantu pasien untuk melakukan batuk efektif serta dapat menegeluarkan mukus / dahak yang banyak terkumpul di saluran pernapasan sehingga menurunya suara ronchi

Coughingexercise dapat membantu pasien untuk melakukan batuk efektif serta dapat menegeluarkan mukus / dahak yang banyak terkumpul di saluran pernapasan sehingga menurunya suara ronchi. Batuk efektif dan nafas dalam merupakan teknik batuk efektif yang menekankan inspirasi maksimal yang dimulai dari ekspirasi, yang bertujuan merangsang terbukanya system kolateral, meningkatkan distribusi ventilasi, meningkatkan volume paru, memfasilitasi pembersihan saluran nafas yang memungkinkan pasien untuk mengeluarkan sekresi / mkus dari jalan napas bagian atas dan bagian bawah (Tirta,2011).

4.2.4 Meningkatkan Aktivitas Daily Living (ADL)

Nebulizer, Batuk efektik, Ekspansi thoraks dan Diaphragmatik breathing akan membantu pasien dalam penurunan derajat sesak napas ,dan peningkatan ekspansi thorak, dan akan merangsang mukus / sputum supaya keluar. Secara tidak langsung maka akan meningkatkan juga ADL pasien yang terganngu karena sesak yang dialami pasien tersebut.

5. KESIMPULAN DAN SARAN

5.1 Kesimpulan

.Pelaksanaan terapi sebanyak enam kali pada pasien atas nama Tn.K dengan usia 54 tahun dengan diagnosa PPOK, dengan menggunakan modalitas Nebulizer, dan *Chest theraphy* didapatkan hasil berupa: Penurunan derajat sesak napas, Peningkatan ekspansi thorak, dan sputum dapat keluar.

5.2 Saran

Setelah melakukan proses fisioterapi pada kasus PPOK dengan menggunakan modalitas berupa Nebulizer, dan *Chest therapy* penulis memberikan saran kepada :

5.2.1 Bagi Pasien : Penulis menyarankan kepada pasien untuk menjaga pola hidup seperti mengatur istirahat dan berolahraga secara teratur ,, perbanyak minum air putih setiap hari, dan menghindari faktor pemicu kekambuhan seperti polusi dan asap rokok

5.2.2 Bagi Masyarakat : Penulis menyarankan kepada masyarakat apabila menjumpai penderita dengan konidisi PPOK diharapkan segera membawa ke instansi medis untuk memperoleh penanganan yang cepat dan tepat, sehingga memperkecil faktor resiko keparahan berlebih yang akan ditimbulkan, serta menjauhi penyebab timbulnya PPOK seperti kebiasaan merokok.

5.2.3 Bagi terapis : Penulis menyarankan kepada terapis lain baik yang bekerja di rumah sakit ataupun di institusi lain, agar tidak ragu – ragu dalam upaya memberikan tindakan penanganan kepada pasien dengan kondisi PPOK. Pemberian modalitas yang tepat dapat mengurangi keluhan yang dirasakan pasien serta pemberian edukasi yang tepat agar menjarangkan pasien dengan resiko kekambuhan dan meningkatkan aktivitas pasien setiap harinya.

DAFTAR PUSTAKA

Darmanto, Djojodibroto. 2009. Respirologi (Respiratory Medicine). Jakarta. Buku Kedokteran.

Fatima, Tirta,P,W. 2011. Penatalaksanaan Fisioterapi pada Penyakit Paru Obstruksi Kronik Eksaserbasi Akut di RSUD Dr Sardjito Yogyakarta. Karya Tulis Ilmiah. Kota: Surakarta: Universitas Muhammadiyah Surakarta.

Francis, Caia. 2011. Perawatan Respirasi. Jakarta: Erlangga.

Koes, Irianto. 2014. Epidemioogi penyakit menular dan tidak menular. Bandung. Alfabeta.

Slamet,Soemarno, dan Dwi, Astuti. 2006. Pengaruh penambahan MWD pada Terapi Inhalasi, Chest theraphy (Postural Drainage, Huffing, Coughing, Tapping pada penderita Asma Bronciale. Jurnal Fisioterapi. Volume 6 Nomor 1. April 2006. Hal 56-64.

Suseno M. 2011. Pengaruh Kombinasi Tindakan Fisioterapi Dada dan Olahraga Ringan Terhadap Faal Paru, Kapasitas Fungsional dan Kualitas Hidup Penderita Penyakit Paru Obstruksi Kronik Stabil. Thesis. Kota : Surakarta. Politeknik Kesehatan Surakarta.